Lane Medical Library

Über ein Teratom der Lunge

Inaugural-Dissertation

zur Erlangung der Doktorwürde

der medizinischen Fakultät

der

Ludwig-Maximilians-Universität

München

eingereicht am 29. Januar 1935

von

Georg Bohnstedt aus Bielefeld

Digitized by the Internet Archive
in 2026

https://archive.org/details/IA40153721_0066

Die teratoiden Geschwülste der Brusthöhle sind, abgesehen von den in größerer Zahl beschriebenen Dermoidcysten des Mediastinums, erst in ganz geringer Zahl bekannt geworden. Ich fand in der Literatur Fälle beschrieben von Mohr 1), Cloetta 2), Jores 3), Helbing 4), Carnot et Amet 5) und Katase 6).

Bei all diesen Fällen, mit Ausnahme des von Katase beschriebenen, handelt es sich um wenig komplizierte Dermoidcysten. Die von Cloetta in der linken Lunge gefundene Dermoidcyste enthielt in ihrer Wand neben Haut mit Talg- und Schweißdrüsen hyalinen Knorpel und ein Knochenstück.

Helbing veröffentlichte einen Fall von terratoider Bildung, die sich an Stelle der linken Lunge entwickelt hatte und hauptsächlich aus quergestreifter Muskulatur, zum viel kleineren Teil aus hyalinem Knorpel zusammengesetzt war.

Carnot et Amet beschrieben eine Dermoidcyste in der rechten Lunge, deren von geschichtetem Plattenepithel überzogene Wand Papillenbildung aufwies und Schleimdrüsen enthielt.

Bei dem von Jores beschriebenen Fall einer maligne degenerierten Dermoidcyste war der Ausgangspunkt des Gewächses nicht mehr mit Sicherheit festzustellen. Die Geschwulst bestand aus Haut mit Haaren, Schweiß- und Talgdrüsen, aus hyalinem Knorpel, glatter Muskulatur und aus mit verschiedenartigem Epithel ausgekleideten Drüsen, und war im Sinne eines Cystosarkoms bösartig geworden.

Auf den letzten, den von Katase beschriebenen Fall möchte ich etwas genauer eingehen, da er in vielen Beziehungen dem von mir zu beschreibenden ähnelt.

Es handelt sich bei seinem Fall um einen 44jährigen Mann, der seit drei Jahren unter heftigen Lungensymptomen litt, und dessen Leiden schon intra vitam auf Grund des mit Härchen vermengten Auswurfes als Dermoidcyste angesprochen worden war.

Bei der Sektion fand sich in der rechten Lunge ein etwa faustgroßer Tumor, der große Teile des Lungengewebes stark zusammengepreßt hatte. Der Tumor wird als im wesentlichen cystisch beschrieben. Er zeigte bei der histologischen Untersuchung einen hochkomplizierten Bau. Der Beschreiber fand neben Haut mit Haaren, Talg- und Schweißdrüsen hyalinen Knorpel, glatte Muskulatur, Fettgewebe, Ganglienzellen, Darm, Magen, Pankreas und Neuroepithel und eine lumenhaltige dichte Zellanhäufung, welche mit reichlich bräunlichem Pigment durchsetzt war und die der Verfasser für eine unvollkommen entwickelte Retina hielt.

Ein ähnlich hochentwickeltes Teratom der Lunge gelangte in unserem Institut zur Sektion und soll in folgendem beschrieben werden.

Krankenblatt:

Bis zum vorigen Jahre gesund. Damals bekam die Patientin am 20. Juli 1930 eine Lungenentzündung und wurde am 11. August 1930 wegen eines Empyems ins Krankenhaus Haag eingeliefert und dort

punktiert. Am 28. Oktober 1930 wurde die Kranke gebessert entlassen, um am 25. November 1930 erneut wegen derselben Erkrankung im Krankenhaus Haag aufgenommen zu werden. Sie wurde dort am 28. November 1930 operiert. Am 14. März 1931 wurde die Kranke in die Behandlung ihres Hausarztes entlassen. Am 24. Juni 1931 Aufnahme ins Krankenhaus Wasserburg wegen erneuter Verschlimmerung der Beschwerden. Am 26. Juni 1931 erneute Operation. Da die Beschwerden, in erster Linie die dauernde Absonderung von Eiter, nicht zum Abklingen gebracht werden konnten, wurde die Kranke nunmehr der Chirurgischen Abteilung des Krankenhauses München l. d. Isar überwiesen. Gewicht 1930 vor der Erkrankung 130, jetzt noch 90 Pfund. Mit Ausnahme der dauernden Eiterabsonderung hat die Kranke über keinerlei Beschwerden zu klagen.

16. 10. 1931. Körperlicher Befund:

18jähriges, wenig kräftig gebautes, äußerst abgemagertes und elendes Mädchen. Haut und sichtbare Schleimhäute blaß. Weite Pupillen. Temperatur zwischen 37 und 38 Grad schwankend. Puls 100 in der Min., weich, unregelmäßig. Kopf, Hals, Wirbelsäule o. B. Brustkorb rechts ziemlich flach, rechte Seite bei der Atmung zurückbleibend. Rechts hinten am Rücken zwischen Scapula und hinterer Achsenlinie über siebenter Rippe blasse, eingezogene und verschiebliche und empfindliche Operationsnarbe. Dicht darunter Fünfmarkstück-große schmierig belegte, schlaffe Granulation zeigende zweite Wunde, die eine mittelständige Thoraxfistel enthält, ungefähr bleistiftdick, aus der reichlichst stinkender gelber Eiter abläuft. Keine Bronchialfistel nachweisbar. Kein Auswurf. Rechte untere Lungengrenze in Höhe des 11. Brustwirbeldorns, links ebenfalls. Vordere untere Grenzen 5. Intercostalraum. Rechts keine, links gute Verschieblichkeit. Über der r. Lungenspitze verkürzter Klopfschall, sonst rechts überall völlige Dämpfung. Über der Spitze verschärftes Atmen rechts. Sonst Atemgeräusche nicht zu hören. Stimmfremitus herabgesetzt. Über der linken Lunge normaler Klopfschall und Bläschenatmen. Herzgrenzen leicht nach links verbreitert. Leichtes blasendes systolisches Mitralgeräusch. Bakteriologischer Befund: Grampräparat massenhaft grampositive Kokken, gramnegative Stäbchen. Kultur: Kolonien von hämolysierenden Koli sind überwuchert von Bakterium vulgare (Proteus). Diagnose: Empyemresthöhle rechtsseitig nach präpneumonischem Empyem, mit äußerer Thoraxfistel. Schlechter Allgemeinzustand.

18. 10. Täglich Herzmittel. Von Operation wegen schlechtem Allgemeinzustand Abstand genommen.

23. 10. Bluttransfusion 250 ccm von gruppengleichem Spender. Vorübergehende Erholung.

26. 10. Erneute Transfusion von 250 ccm Blut, Spender Gruppe O. Die Wundeiterung ist äußerst stark und übelriechend. 2 mal

täglich Verbandwechsel. Da trotz aller Maßnahmen die Kranke sich eher weiter verschlechtert als bessert, wird Operation beschlossen.

28. 10. Operation in Lachgasnarkose. Resektion der 6., 7., 8. Rippe auf je 6—7 cm Länge. Eröffnung der Empyemresthöhle, aus der reichlich Eiter abfließt. Trotz vorsichtigster Lachgasnarkose und geringem Blutverlust plötzlicher Atemstillstand und 5 Minuten später Herzstillstand, die durch Adrenalin, Lobelin, O_2- und CO_2-Zufuhr bei künstlicher Atmung behoben werden. Nach vorübergehender Besserung wieder Verschlechterung und unter zunehmender Herz- und Kreislaufschwäche Tod.

Bei der Sektion wurde folgender Befund aufgenommen: Mittelgroße Leiche in reduziertem Ernährungszustand. Ungefähr 3 cm unterhalb des angulus inferior der rechten Scapula findet sich eine Markstück-große reaktionslos verheilte Operationsnarbe. Ferner findet sich unterhalb dieser Narbe eine von hinten oben nach vorn unten verlaufende, frische, mit 5 Fäden vernähte, etwa 25 cm lange, zum Teil klaffende Operationswunde, die mit zwei Gummiröhren und Mullbinde drainiert ist. Nach Entfernung der Drainage kommt man in eine faustgroße mit stinkendem Eiter ausgekleidete schwarzgrau verfärbte Empyemresthöhle, aus der noch reichlich stinkende citrige und blutige Flüssigkeit fließt. An der Stelle der Wunde sind in einer Länge von ungefähr 20 cm die achte, neunte und zehnte Rippe entfernt. In der rechten Achsel findet sich eine deltaförmige frisch vernähte Wunde.

Bauchhöhle: Die vergrößerte Leber nimmt die ganze obere Hälfte des Bauches ein.

Nach Eröffnung des Brustkorbes erscheint das Mediastinum und das Herz nach links verlagert, die linke Lunge zeigt keinerlei Verwachsungen und ist stark kollabiert. Das Herz ist fast waagerecht gelagert.

Die rechte Lunge ist in ihrer gesamten Ausdehnung mit der Pleura costalis fest verwachsen, die Verwachsungen lassen sich nur scharf lösen. Auch mit dem Zwerchfell ist die ganze Lungenbasis rechts fest verwachsen.

Das Herz entspricht der Größe der Leichenfaust. Der Herzbeutel läßt sich nur unter Anwendung des Messers vom Herzen lösen, er ist in seiner ganzen Ausdehnung mit dem Herzen fest verwachsen. Der Klappenapparat des Herzens zeigt keinerlei krankhafte Veränderungen. Der Herzmuskel ist schlaff, auf dem Schnitt keinerlei Einlagerungen. Beide Kammern sind mit Speckgerinnsel und flüssigem Blut erfüllt. Aorta zart und glänzend.

Die rechte Lunge zeigt auf dem Schnitt an der Basis einen etwa kleinkindskopfgroßen, auf der Schnittfläche weißlich gelb aussehenden Tumor. Die ganze Umgebung ist von einem cavernösen eitrigen Gewebe erfüllt. Die verschieden großen Cavernen sind zum Teil mit einer stinkenden jauchenden Flüssigkeit erfüllt, zum Teil

mit einer gelblichen, zähflüssigen, fadenziehenden Flüssigkeit. Das eigentliche Lungengewebe scheint stark nach oben verdrängt zu sein, vom Unterlappen sieht man nur einen schmalen Streifen. Einzelne Cavernen stehen miteinander in Verbindung. Die linke Lunge ist stark kollabiert und zeigt Hypostase und Oedem.

Anatomische Diagnose:

Zustand nach Erweiterung einer Fistel und Resektion dreier Rippen. Zum Teil cystisches Teratom der Lunge mit sekundärer Vereiterung und Fistelbildung. Hochgradige Verdrängung der rechten Lunge mit Kompressionsatelektase des Unter- und Mittellappens. Hypostase und Oedem der linken Lunge. Infektiöser Milztumor. Stauungsleber.

Die makroskopische Beschreibung des fixierten Tumors ist folgende: Ein 22 cm langer, 12 cm breiter, 8 cm dicker Tumor, der sich in großen Teilen mit deutlicher Grenze gegen das stark komprimierte und luftleer gewordene Gewebe des rechten Lungenunterlappens absetzt, an anderen Stellen durch einen, Detritusmassen enthaltenden, etwa ½ cm breiten Spalt von der von verdickter Pleura überzogenen Lunge getrennt ist. Mit dem Herzbeutel ist der Tumor auf der ganzen linken Begrenzungsfläche fest verwachsen, so daß einzelne harte Partien des Tumors vom Herzbeutel aus deutlich zu tasten sind. Der linke Bronchus ist zwischen dem verdrängten und derb verdickten Herzbeutel und der komprimierten Lunge stark zusammengepreßt und in seinem Lumen auf einen schmalen Spalt verengt. Ebenso sind die kleineren Bronchien außerordentlich eng. An seiner Basis sitzt der Tumor dem Zwerchfell in einem schmalen Streifen fest auf. Die Oberfläche des Tumors gegen die Brusthöhle wird von stark verdickter derber Pleura gebildet, während er gegen den ihn stellenweise von der Lunge trennenden Spalt eine der äußeren Körperhaut ähnelnde Oberfläche hat, aus der mehrere papillomatöse derbe Zapfen herausragen. Auf dem Schnitt zeigt der Tumor eine äußerst unregelmäßige Gestaltung. Man sieht größere feste Flächen, die teilweise von Fettgewebe, teilweise von festem blaurötlichem Gewebe gebildet werden, in die man an vielen Stellen Knorpel, teilweise auch festen verkalkten Knochen eingelagert sieht. Dazwischen ist eine große Anzahl von größeren und kleineren Hohlräumen, die teilweise von einem (Haare und körnige Bestandteile enthaltenden) Detritus ausgefüllt sind, während andere eine sehr derbe rötliche Sulze enthalten, die den ganzen Hohlraum fest ausfüllt; wieder an anderen Stellen findet sich eine gelblich-glasige, leicht zerfließende Masse. Auch im Inneren des Tumors finden sich Partien, die, gegen ein Lumen begrenzt, das Aussehen äußerer Haut haben.

Zur histologischen Untersuchung wurden dem Tumor Stückchen aus allen Partien entnommen und die Schnitte mit Hämatoxylin-Eosin, nach van Gieson und teilweise mit Spezialfärbemethoden, wie mit der Eisenfärbung nach Perl mod. Schneider, Weigert Elastin- und Fibrinfärbung behandelt.

Entsprechend dem sehr wechselvollen makroskopischen Bild des Tumors zeigt er auch mikroskopisch eine große Mannigfaltigkeit.

Präparat Nr. 1. Stammt aus dem Übergang des Tumors in das Lungengewebe. Man sieht: Alveolen, teils von gehöriger Größe, teils auch vergrößert, Bronchien, teilweise mit Knorpel versehen. Ein großer Teil des Lungengewebes ist aber verödet. Auf dem van-Giesen-Präparat sieht man, daß an Stelle des Lungengewebes ein lockeres Bindegewebe getreten ist, das stellenweise außerordentlich stark mit Gefäßen durchsetzt ist. In dem Lungengewebe fällt noch eine mäßige Ablagerung von Kohlepigment auf. Ebensolche Ablagerungen in geringerem Maße bestehen aber auch in dem angrenzenden Bindegewebe, und da sich dort auch noch vereinzelte Bronchiallumina finden, halten wir diese bindegewebigen Massen für carnifizierte Lunge. Sowohl in dem noch erhaltenen Lungen-, wie dem angrenzenden Bindegewebe finden sich sehr reichliche Ablagerungen eines im H. E.-Präparat dunkelbraun erscheinenden Pigmentes, das bei Eisenfärbung Perls Schneider deutlich die Eisenreaktion ergibt, und das wir deshalb als von aufgesogenen Blutungen herrührend ansehen möchten. Weiterhin fällt eine stellenweise starke Durchsetzung des Gewebes mit eosinophilen Zellen auf, die besonders in der Umgebung von Bronchien außerordentlich stark ist. Weiter tumorwärts geht das Gewebe in ein teils lockeres, teils derbes Bindegewebe über. Dazwischen sind vereinzelte Lymphknötchen, stellenweise auch wieder sehr viele kleine Gefäße. Bei der Elastica-Färbung zeigen die meisten Gefäßwände dem Bau nach venösen Charakter.

Das 2. Präparat stammt mitten aus dem Tumor. Schon makroskopisch erkennt man ein System von Knorpelstücken, die in ein auf dem H. E.-Präparat rötlich erscheinenden Gewebe eingebettet sind. Außerdem erkennt man schon makroskopisch einen großen Hohlraum, der von bläulich erscheinendem Gewebe eingefaßt ist und eine homogene Masse, die teilweise aus den Präparaten herausgebröckelt ist, enthält. Mikroskopisch läßt sich der Knorpel als hyaliner erkennen, während die elastischen Fasern nur eine Art Kapsel um die Knorpelstücke bilden. Das Gewebe zwischen den Knorpeln ist im wesentlichen derbes Bindegewebe, zum großen Teil stark mit elastischen Elementen durchsetzt. Dazwischen bemerkt man auch einzelne glatte Muskelfasern und außerdem Bezirke, in denen die Kerne sich sehr schlecht färben und die Grundsubstanz eigenartig wachsig aussieht, die wir für nekrotische Stellen halten. Stellenweise ist auch dieses Präparat von reichlich kleinen venösen Gefäßlumina durchsetzt. Es finden sich auch größere Bezirke von Fettgewebe. Der beschriebene Hohlraum muß früher von einem Saum mehrschichtigen kubischen Epithels ausgekleidet gewesen sein, dessen Reste sich in den, seinen Rändern noch anhaftenden, Zellmassen erkennen lassen. Im übrigen enthalten diese Massen reichlich leuco- und lymphocytäre Elemente, teilweise sind sie schon der Nekrose anheimgefallen und lassen weder Struktur noch Kernfärbung erkennen.

Weitaus am interessantesten ist das dritte Präparat (siehe Abb. 1), das makroskopisch als ein zapfenförmiges Gebilde von der Größe einer Fingerbeere erscheint, das von einer feinen Membran umgeben ist und in seinem Inneren ein teils lamellenartiges, teils krümeliges zartes Gewebe enthält. Mikroskopisch zeigt sich ein verhältnismäßig kernarmes Bindegewebe, das das ganze Präparat strangförmig durchzieht und dabei verschieden große Hohlräume frei läßt, die mit einem außerordentlich kernreichen Gewebe angefüllt sind. Dieses kernreiche Gewebe bietet durchaus das Bild dar, welches wir von den sogenannten embryonalen Adenosarkomen (mesodermalen Mischgeschwülsten) der Niere her kennen.

Auf ganze Strecken hin findet sich ein „sarkomartiges" Keimgewebe mit rundlichen und kleinspindeligen Zellen. Auf diesem Keimgewebe differenzieren sich an vielen Stellen gewundene Drüsenschläuche heraus; daneben finden sich massenhaft glomerulusartige Bildungen, d. h. Einstülpungen von Kapillaren in Drüsenbläschen mit Bildung eines epithelbekleideten Kapselraumes. Diese Differenzierungen aus dem mesodermalen Keimgewebe erfolgen auch nach der Seite des Stützgewebes hin. Schließlich entstehen urnierenartige Kanälchen und Glomeruli, welche in einem fibrillären Bindegewebe liegen, das auch reichlich glatte Muskelfaserzüge enthält.

Über die Malignität dieser mesodermalen Neubildung kann ein Urteil aus dem histologischen Befund nicht abgegeben werden. Es handelt sich um einen ganz umschriebenen Bezirk des Teratoms, in welchem diese Neubildungen auftreten, die von ganz indifferenten Stadien bis zu weitgehender Ausreifung führen. Das ganze Gebiet dieser mesodermalen Neubildung ragt polypös in einen Hohlraum hinein, der dadurch zu einem Spalt eingeengt war. Dieser Spalt war mit mehrschichtigem Zylinderepithel, teilweise auch mit einer Art von Übergangsepithel ausgekleidet, welches an die Epithelbedeckung der Harnwege erinnerte.

Die äußere Kapsel des ganzen Gebildes wird aus ziemlich derbem Bindegewebe gebildet, das kleine Stückchen hyalinen Knorpels und mehrere Nerven enthält. Außerdem findet man in einem kleinen spindelförmigen Raum eine Anzahl außerordentlich großer protoplasmareicher Zellen, die in ein Netzwerk kleiner Zellen eingebettet sind und ihrem Aussehen nach Ganglienzellen darstellen (s. Abb. 2).

Präparat Nr. 4 ähnelt in weitem Maße dem Präparat Nr. 1. Wie dort finden wir auch hier durch chronische Entzündung mehr oder weniger stark verändertes Lungengewebe, das aber hier mit deutlicher Grenze in das Tumorgewebe übergeht. Dieses ist stellenweise stark mit Gefäßen durchsetzt und enthält sehr viele eosinophile Zellen.

Die übrigen Präparate enthalten in verschiedener Mischung die vorher beschriebenen Bestandteile. Zu großen Teilen besteht das Teratom aus Fettgewebe, das nur von einzelnen elastischen Zügen

durchteilt wird, wieder andere Teile sind im wesentlichen aus derbem Bindegewebe zusammengesetzt.

Die mikroskopische Untersuchung der hautähnlich aussehenden Partien zeigt ein verhorntes Plattenepithel mit Haaren, Talg- und Schweißdrüsen.

In das feste Bindegewebe eingelagert fanden sich mehrere Stückchen verkalkten Knochens, von denen eines in der Form einem winzigen Extremitätenknochen glich.

Von Interesse ist noch das mikroskopische Bild der zugehörigen Lymphdrüsen. Es fehlt hier jede Metastasenbildung, wir sehen lediglich eine mäßig starke Durchsetzung mit Kohlepigment und vereinzelt Epitheloidzellenanhäufungen, die an tuberkulöse Veränderungen denken lassen.

Zusammengefaßt ergibt sich eine interessante teratoide Bildung in der Lunge, wie sie erst sehr selten beobachtet worden ist. Auffallend dabei ist, daß in dem gleichen Tumor sowohl hochdifferenzierte Bildungen, wie die Haut mit ihren Drüsen, vorkommen, neben ganz undifferenziertem Gewebe, das am meisten dem embryonalen Bindegewebe ähnelt. So bestätigt auch diese Geschwulst die schon öfter angeführte Behauptung, daß das Tempo der Entwicklung der Bestandteile eines Teratoms ein ganz verschiedenes sein kann.

Die Bestandteile Knorpel, Knochen, Bindegewebe, Fettgewebe, Muskulatur, Nerven und Haut finden wir in den meisten Teratomen, wenn auch nicht gleichzeitig. Ein früher in der Lunge noch nicht beschriebener Bestandteil ist die in unserem Falle gefundene Urogenitalanlage. Das Ektoderm ist vertreten durch die äußere Haut mit ihren Attributen, die Nervenfasern und die Ganglienzellen. Das Mesoderm bzw. Mesenchym ist vertreten durch die glatte Muskulatur, den hyalinen Knorpel, den Knochen, das Fett- und Bindegewebe. Auch die gefundene Nierenanlage ist mesodermalen Ursprungs.

Sehr schwierig zu entscheiden ist der Ausgangspunkt unseres Tumors. Bekanntlich stehen der verschwindend kleinen Anzahl von sicheren Lungenteratomen eine große Anzahl von teratoiden Bildungen des Mediastinums gegenüber, und bei einer Anzahl von Lungenmischgeschwülsten ist auch die Entstehung aus dem Mediastinum durch Einstülpung in die Lunge sichergestellt.

Bei unserem Fall war eine sichere Verbindung des Tumors mit dem Mediastinum nicht nachzuweisen, wir möchten daher für seine Entstehung eine Keimverlagerung in die Lunge in einer sehr frühen Entwicklungsepoche annehmen, dessen starkes Wachstum möglicherweise durch den Krankheitsprozeß der vorangegangenen Lungenentzündung ausgelöst worden ist.

Es bleibt mir nur noch die angenehme Pflicht, Herrn Geheimrat Borst für die freundliche Überlassung des interessanten Präparates und sein gütiges Interesse an der Arbeit meinen herzlichsten Dank auszusprechen.

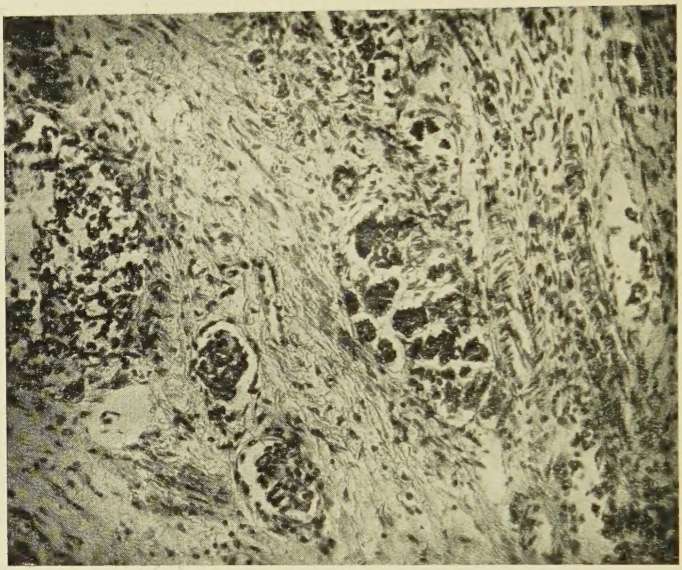

Abb. 1

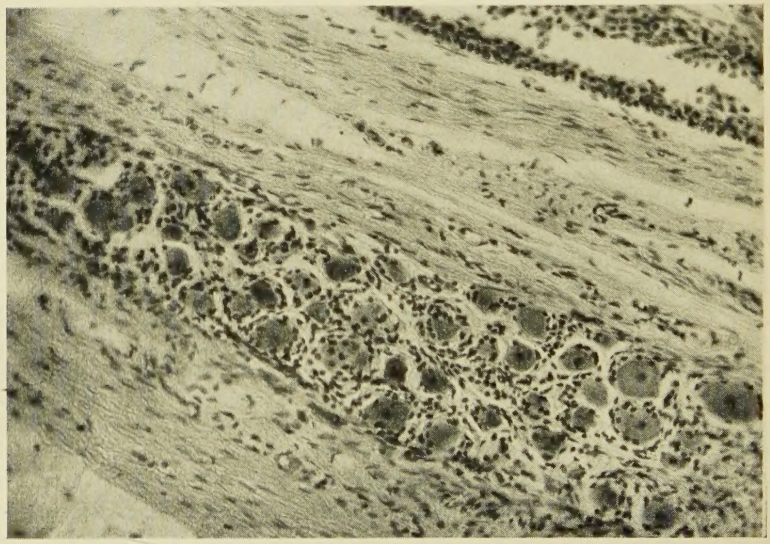

Abb. 2

Literaturverzeichnis.

1. Mohr: Medizinische Zeitung, Berlin 1838.
2. Cloetta: Virchows Archiv, Bd. 20.
3. Jores: Virchows Archiv, Bd. 129.
4. Helbing: Centralblatt f. allg. Path. u. path. Anat. Bd. 9, 1898.
5. Carnot et Amet: Arciv de med. experim. T. 18, N. 2—3.
6. Katase: Centralblatt f. allg. Path. u. path. Anat. Bd. 23, 1912.
7. Garré: Über Mediastinaltumoren, D. M. W. 1918.
8. Borst: Geschwulstlehre.
9. Borst: Lehrbuch der path. Histologie.
10. Wilms: Die Mischgeschwülste.
11. Henckel-Lubarsch: Handbuch der speciellen path. Anatomie.
12. Pol: Dysontogenetisches mediastinales Bronchom. M. M. 1927.

Lebenslauf.

Ich bin am 15. April 1909 als Sohn des praktischen Arztes Georg Bohnstedt und seiner Frau Berta geb. Tadey in Bielefeld geboren. Ich wurde erst zwei Jahre von meiner Mutter unterrichtet, besuchte dann ein Jahr lang die Falk-Mittelschule. Dann war ich neun Jahre bis zur Reifeprüfung auf der Oberrealschule in Bielefeld, von der ich Ostern 1927 auf die Universität ging.

Mein Vater war im Winter 1917 als Opfer seines Berufes einer septischen Diphtheritis erlegen. Seinen Beruf zu ergreifen war schon auf der Schule mein Wunsch gewesen, den ich später nie bereut habe.

Ich verbrachte die vorklinischen Semester an den Universitäten Rostock und Freiburg, an letzterer machte ich mein Physikum. Die klinischen Semester verbrachte ich mit Ausnahme eines Berliner Semesters alle in München. In den Ferien zwischen den klinischen Semestern famulierte ich an verschiedenen Kliniken und dem pathologischen Institut und holte mir mit zwei schweren septischen Erkrankungen die Feuertaufe als Mediziner.

Nach dem Staatsexamen, das ich im Winter 1932/33 machte, war ich als Praktikant am städt. Krankenhaus in Danzig und am St.-Hedwigs-Krankenhaus in Berlin. Nach der Approbation beendete ich am pathologischen Institut in München meine Doktorarbeit und vertrat dann über ½ Jahr meist Landärzte.

Jetzt arbeite ich als Volontärassistent an der I. medizinischen Klinik unter Professor Stepp.